

【写真】

ARDS	膿胸関連リンパ腫	1483
- (典型像)	肺癌	
- を合併した粟粒結核	炎症後の器質化病変と鑑別の難しい-	1500
HIV 合併粟粒結核	炎症性瘢痕と鑑別の難しい-	1499
HIV 合併肺結核	架橋構造を有する-	1507
hot-tub lung	間質性肺炎を背景に発生する-	1509
亜急性過敏性肺炎	気管支血管周囲束に沿うように進展する-	1504
アレルギー性気管支肺アスペルギルス症	気管支内腔を占める-	1505
- (典型像)	気腫性嚢胞を背景に発生する-	1508, 1509
気管支胸膜瘻を伴った膿胸	胸膜中皮腫との鑑別が困難な-	1510
気管支結核	高度の肺気腫を背景に発生する-	1508
器質化肺炎	腫瘍内部に空洞を形成する-	1502, 1503
急性過敏性肺炎	石灰化を伴う-	1506
急性好酸球性肺炎	線状影による明瞭な境界をもつ-	1506
- (典型例)	内部に多房性空洞を認める-	1501
胸壁穿通性膿胸	肺炎(気道感染症)に似る-	1498
結核腫	細長い形状の-	1505
結核性肺炎	肺気腫合併結核性肺炎	1479
好酸球性多発血管炎性肉芽腫症	肺結核	1477, 1478
- (典型像)	肺胞性肺水腫(典型像)	1537
再灌流性肺水腫疑い	肺胞蛋白症を伴った過敏性肺炎	1552
再膨張性肺水腫	初感染結核	1476
サルコイドーシス	- (粟粒結核)	1476
- (典型像)	播種を伴った-(粟粒結核)	1475
- として長期経過観察中	閉塞性肺水腫(陰圧性肺水腫)(典型像)	1539
- (非典型像)	マイコプラズマと肺炎球菌の混合肺炎	1518
出血性膿胸	マイコプラズマ肺炎	1515, 1516, 1517, 1518
初期悪化(肺結核)	- (重症化例)	1517
初期変化群(肺結核)	慢性過敏性肺炎	1549, 1551, 1552
神経原性肺水腫(典型像)	- に亜急性過敏性肺炎が加わった例(再燃症状軽減型)	
溺水肺水腫(典型像)	1550
糖尿病合併結核	- の急性増悪	1550

慢性好酸球性肺炎…………… 1524, 1525, 1526, 1527
 - 喘息あり……………1527
 - (典型像)……………1524, 1525
 慢性細葉性肺結核症(岡IIB型)……………1481

輸液過剰による間質性肺水腫(典型像)……………1536
 輸血関連急性肺傷害……………1544
 輸血関連循環負荷……………1545

【囲み記事】

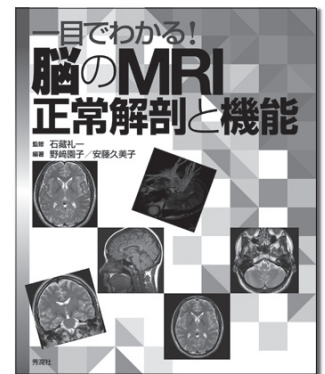
BCGによる免疫……………1477
 胸膜外合成樹脂球充填術……………1483

輸血関連急性肺傷害(transfusion related acute lung injury ; TRALI) vs. 輸血関連循環負荷(transfusion-associated circulatory overload ; TACO) ……1543

学生・若手医師はもちろん、医療スタッフにもオススメ!

一目でわかる!
脳のMRI
正常解剖と機能

好評発売中



【監修】石蔵礼一 (兵庫医科大学放射線医学教室)

【編著】野崎園子 (兵庫医科大学リハビリテーション学部・大学院医療科学研究科)
安藤久美子 (兵庫医科大学放射線医学教室)

●定価：本体 3,800円 (税別) ●AB判・84ページ ●ISBN978-4-7809-0889-3

MRIの正常解剖と機能解剖を一目でわかるようにした便利なテキスト。MRで撮れる画像の種類やスライスの基準位置、画像とシエーマで視覚的に学べる画像解剖、代表的な疾患の画像と解説があり、今日からすぐ役立ちます!

【主な目次】

- Part 1 MRIの撮影法について：MRIとは／T1強調像／T2強調像／FLAIR像／拡散強調像／MRIの禁忌 ほか
- Part 2 画像解剖：[正常解剖]軸位断像(T2強調像)／矢状断像(T1強調像) ほか [機能解剖]体性感覚 神経系／体性感覚 三叉神経系 ほか
- Part 3 代表的な疾患：脳出血／脳梗塞(中大脳動脈領域)／ラクナ梗塞／くも膜下出血、動脈瘤／急性硬膜外血腫／脳挫傷 ほか

学研メディカル秀潤社

〒141-8414 東京都品川区西五反田2-11-8
 TEL: 03-6431-1234(営業部) FAX: 03-6431-1790
 URL: <http://gakken-mesh.jp/>