

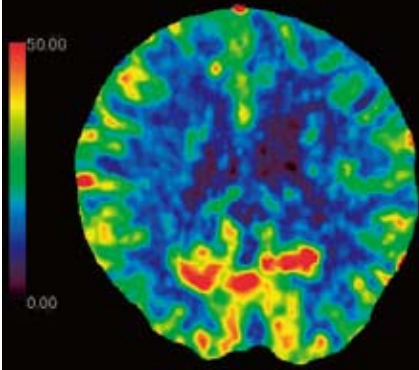
お詫びと訂正

本誌 2012 年 5 月号 (Vol.32 No.6) 掲載の秋田県立脳血管研究センター放射線医学研究部 木下俊文先生ご執筆の「頭頸部領域における面検出器 CT」のなかの画像が違っていました。ここにお詫びして訂正申し上げます。(画像診断編集室)

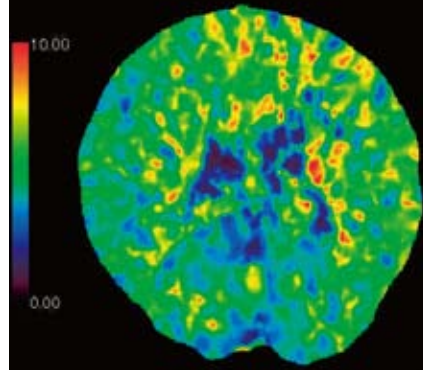
< p.530-531 >

図 3 40 歳台, 男性 左内頸動脈閉塞に伴う血行力学的脳虚血の画像の内, p.531 掲載の図 3-F CT 灌流像 (MTT) と図 3-G CT 灌流像 (CBV) の画像が入れ違っていました。正しくは以下ようになります。

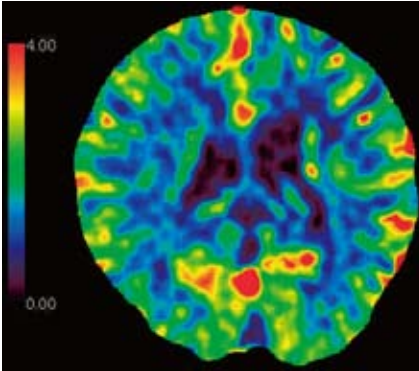
E CT 灌流像 (CBF)



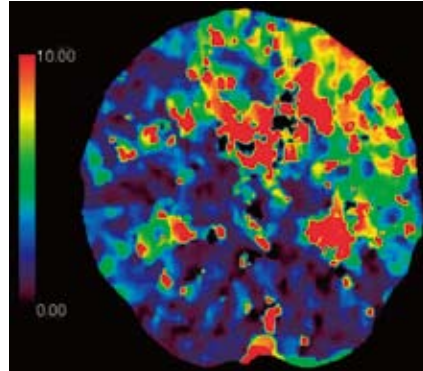
F CT 灌流像 (MTT)



G CT 灌流像 (CBV)



H CT 灌流像 (Tmax)



E ~ H: 左前頭葉から頭頂葉の CBF がやや低下し, 左前頭葉から頭頂葉, 右前頭葉内側に MTT の延長, CBV の軽度上昇, Tmax の延長が見られる。左内頸動脈閉塞と右内頸動脈狭窄に伴って側副血行路を生じているが, 左中大脳動脈領域と両側前大脳動脈領域が低灌流状態であることを示している。