

## 特集の写真・図・囲み記事一覧

## 【写真】

CTを用いた副腎腺腫の診断	1462	前立腺移行域背側の偽病変	1486
cystic nephroma	1448	前立腺癌	1506, 1508, 1510
epithelioid AML	1445	- 術後CRPC状態で治療中	1500
fat-poor AML	1445	- 骨転移 <sup>223</sup> Ra投与後のガンマカメラによる全身像の 経時変化	1511
hemorrhage exclusion sign 前立腺生検後	1487	- 骨転移に対する治療中の効果判定	1494
HLRCC随伴腎細胞癌	1432	- ホルモン療法中 前立腺全摘術前の病期診断	1493
hybrid oncocytic and chromophobe tumor (HOCT)	1446	前立腺周囲静脈叢による偽病変	1489
hydrodissection	1456	前立腺のMRI解剖	1482
MiTファミリー転座型腎細胞癌	1435	ダイナミックCTを用いた副腎静脈の同定	1463
mixed epithelial stromal tumor (MEST)	1447	淡明細胞型腎細胞癌	1431
multilocular cystic renal cell carcinoma	1441	淡明細胞乳頭状腎細胞癌	1436
synovial sarcoma of the kidney	1449	低悪性度多房嚢胞性腫瘍	1431
T2以下/T3以上を判別する尿管癌のCT診断基準	1474	デキサメタゾン抑制下 <sup>131</sup> I-アドステロールシンチグラフィ を用いた副腎腺腫の診断	1464
thyroid-like follicular carcinoma	1443	凍結療法中の造影CT	1454
Xp11.2転座型腎細胞癌	1443	乳頭状腎細胞癌	1431, 1440
移行域前立腺癌	1483	尿管癌	1473, 1476
右副腎の転移性腫瘍に対して副腎動脈の化学塞栓術を 行った1例	1468	粘液管状紡錘細胞癌	1432, 1442
オンコサイトーマ	1434	肺癌と前立腺癌同時癌で病期診断	1497
間質優位型肥大結節	1483	肥大結節により圧排された中心域	1488
管状嚢胞腎細胞癌	1432	被膜外浸潤を来した前立腺癌	1486
憩室内に病変を伴う膀胱癌cT3	1477	びまん性大細胞型B細胞リンパ腫	1448
結節状の移行域前立腺癌	1484	副腎腺腫	1465
嫌色素性腎細胞癌	1432, 1440	- 内部の脂肪の同定	1463
後天性嚢胞腎(ACD)随伴腎細胞癌	1436	辺縁域正中の偽病変	1488
コハク酸脱水素酵素(SDH)欠損腎細胞癌	1434	辺縁域前角に生じた前立腺癌	1486
集合管癌	1435	辺縁域前立腺癌	1483
腎盂癌		膀胱癌	
- (腎実質浸潤あり)pT3	1475	- pT1以下	1478
- (腎実質浸潤なし)pT1	1475	- pT3	1478
腎癌凍結中の皮膚凍傷予防処置	1455	- pT3b	1477
腎浸潤性尿路上皮癌	1435	傍糸球体細胞腫瘍	1446
腎門部腫瘍に対する凍結治療	1455	マイクロバルンカテーテルを用いた動脈塞栓術	1457
精嚢浸潤を来した前立腺癌	1487	やや肥大した正常前線維筋性間質	1485
前線維筋性間質を占める移行域前立腺癌	1485		

【図】

原発性アルドステロン症のコンセンサスは十分に得られていないが、アグレッシブな治療方針の1例 ……1466

原発性アルドステロン症の比較的コンセンサスが得られている治療方針 ……1465

【囲み記事】

iceball ……1454  
 R.E.N.A.L score ……1458  
 single photon emission computed tomography (SPECT) ……1505  
 standardized uptake value (SUV) ……1506  
 解剖学的画像と機能的画像 ……1495

画像と腫瘍異型度の相関 ……1476  
 広範囲拡散強調像を用いた定量化ソフトウェア ……1498  
 骨転移診断におけるMRIのピットフォール ……1496  
 術前の腎生検 ……1453  
 シンチグラフィ ……1504

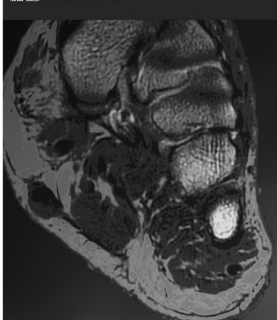
**非腫瘍性43・腫瘍性49疾患を網羅！ 珠玉の症例集**

画像診断  
 増刊号  
 2016-36  
 No.11

**軟部腫瘍の画像診断**

—よくみる疾患から稀な疾患まで—

編 福田 国彦 (東京慈恵会医科大学放射線医学講座)



- 定価：本体 5,000円（税別）
- B5判・212ページ
- ISBN978-4-7809-0941-8

画像診断2016年増刊号 (Vol.36 No.11)

**軟部腫瘍の画像診断**

—よくみる疾患から稀な疾患まで—

【編集】 福田国彦 (東京慈恵会医科大学放射線医学講座)

【主な目次】

- 第1章 リンパ節病変  
 化膿性リンパ節炎／結核性リンパ節炎／猫ひっかき病 ほか
- 第2章 表在性の軟部腫瘍  
 類上皮嚢腫、皮様嚢腫／インスリンポール／軟部組織血腫 ほか
- 第3章 深在性の軟部腫瘍  
 筋ヘルニア／好酸球性筋膜炎／壊死性筋膜炎 ほか
- 第4章 関節周囲の軟部腫瘍  
 上腕二頭筋断裂／腱鞘炎（炎症性）／腱鞘炎（感染性）ほか
- 第5章 腫瘍性病変  
 石灰化上皮腫／脂肪腫／結節性筋膜炎／腱鞘巨細胞腫／平滑筋肉腫 ほか

学研メディカル秀潤社

〒141-8414 東京都品川区西五反田2-11-8  
 TEL: 03-6431-1234(営業部) FAX: 03-6431-1790  
 URL: <http://gakken-mesh.jp/>