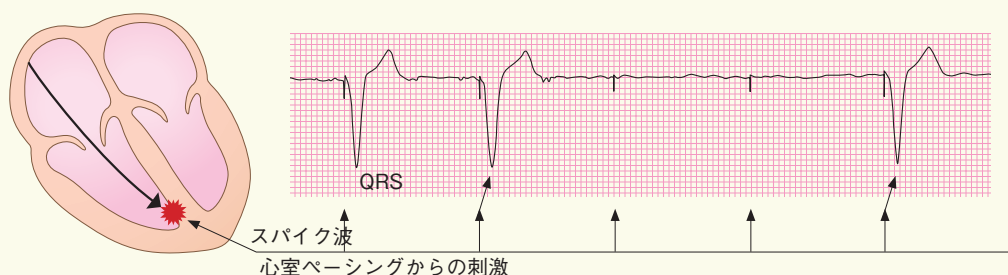


# お詫びと訂正

2013年4月小社刊行の書籍『モニター心電図 まるわかりガイド』におきまして、『イラストレイテッド 心電図を読む—鑑別に迷わないために—』(南江堂)より、本来は著作権者から許諾を得て掲載すべき図を無許諾で、また出典を表記することなく掲載しておりました。

著者の土居忠文先生、および株式会社南江堂様には大変ご迷惑をおかけしましたことを深くお詫び申し上げますとともに、謹んで訂正いたします。

p.99 図2 ペーシング不全の心電図



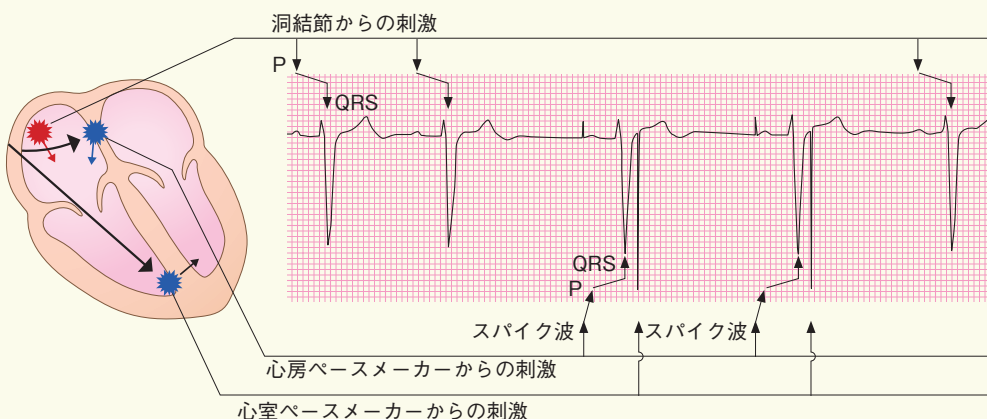
VVIモードであるが、3つ目、4つ目のスパイクのあとにQRS波が生じていない



(杉浦哲朗監修, 土居忠文著: イラストレイテッド 心電図を読む—鑑別に迷わないために—. 南江堂, 2012. p.111 図5より転載)

図2 ペーシング不全の心電図

p.99 図3 センシング不全(アンダーセンシング)の心電図



DDDモードであるが、心室ペースメーカーのアンダーセンシングとなっており、自己のQRSを感知できず、3、4拍目のST-T部分に心室ペースメーカーのスパイクが出現している



(杉浦哲朗監修, 土居忠文著: イラストレイテッド 心電図を読む—鑑別に迷わないために—. 南江堂, 2012. p.112 図6より転載)

図3 センシング不全(アンダーセンシング)の心電図

